Münster.1931.№ 60 Med Diss.

Aus der chirurgischen Universitätsklinik zu Münster i.W.
(Direktor: Professor Dr. Coenen)

Ein kasuistischer Beitrag zum Krankheitsbild der Osteopsathyrose.

*

INAUGURAL-DISSERTATION

zur

Erlangung der Doktorwürde der Hohen Medizinischen Fakultät der Westfälischen Wilhelms-Universität zu Münster (Westf.)

vorgelegt von

Gottfried Busch
Medizinal-Praktikant
aus Warburg (Westf.)

1 - 9 - 3 - 0

Gedruckt in der Dissertations-Druckerei Robert Kleinert, Quakenbrück.

Dekan: Professor Dr. Esch.
Referent: Privatdozent Dr. Walter.
Correferent: Professor Dr. Coenen.

R. UNIV.
BIBLIOTHEEK
LEIDEN

Gedruckt mit Genehmigung der Medizinischen Fakultät
der Westfälischen Wilhelms-Universität zu Münster i. W.

Ein kasuistischer Beitrag zum Krankheitsbild der Osteopsathyrose.

Die Osteopsathyrose gehört zu den seltenen Systemerkrankungen. Zur Beobachtung kommende Fälle verdienen daher eine eingehendere Beschreibung. Die extremen Erscheinungsformen der Osteopsathyrose — Anschütz und Blanchard berichten von je einem Falle, in dem ein Individuum von 100 bezw. 106 Frakturen betroffen wurde — sind meist mit einem längeren Leben nicht vereinbar und deshalb vorwiegend von pathologisch-anatomischem Interesse, während weniger ausgeprägte Fälle, die ein ganzes Leben dauern, klinisch von besonderer Wichtigkeit sind. Die folgende Mitteilung über eine Psathyrotikerfamilie, die an der chirurgischen Universitäts-Klinik Münster beobachtet wurde, erscheint mir daher als kasuistischer Beitrag zur Frage der Erblichkeit und des Verlaufs von einiger Bedeutung.

Die erste und am eingehendsten untersuchte Patientin ist die jetzt 11jährige M. P. (4).*) Sie wurde am 28. 6. 27 wegen einer Fraktur des linken Oberschenkelschaftes, die sie sich durch Fall vom Sofa zugezogen hatte, in die Klinik aufgenommen und gab dabei an, daß dieser Knochenbruch sich seit dem 2. Lebensjahre jetzt zum 6. Male und zwar immer an derselben Stelle ereignet habe. Bei der Geburt war das Kind anscheinend gesund; es lernte rechtzeitig gehen und sprechen, war aber immer schwächlich und auffallend zart. Auch jetzt zeigt das Mädchen ein blasses Aussehen und einen sehr schlanken und grazilen Körperbau.

Die inneren Organe sind gesund. Der rechte Oberschenkel ist nach außen und oben konvex verbogen. Am linken Oberschenkel besteht eine Fraktur im oberen Drittel; das obere Fragment steht in maximaler Abduktion und leichter Flexion, das untere fast rechtwinklig dazu. Die Röntgenkontrolle bestätigt den klinischen Befund. Die Röntgenaufnahmen anderer Skelettabschnitte zeigen eine starke diffuse Atrophie des Beckens und der beiden Oberschenkel, die besonders grazil und schlank sind. Außerdem findet sich bei der

*) Die hinter den Personen in Klammern beigefügten Zahlen beziehen sich auf den Stammbaum.

Patientin eine auffallende Form des Schädels. Die Schläfengegend ist beiderseits stark vorgewölbt, der Hirnschädel erscheint breit und niedrig und ist fast kugelrund. Im Röntgenbild zeigt sich, daß der Clivus fast horizontal verläuft und die Atlanto-occipitalgegend stark nach innen vorgewölbt ist. Der Schädel ist über seine Unterstützungsfläche so erheblich ringsum heruntergesunken, daß er der Wirbelsäule pilzförmig aufsitzt. Die Skleren sind blau. Das Zentralnervensystem einschließlich Gesicht und Gehör ist o. B.

Die Bruchstücke wurden durch Heftpflaster-Extensionsverband nach Bardenhauer gestellt, 2 Wochen später wurde ein Gipsverband in starker Abduktion und leichter Flexion im Hüft- und Kniegelenk angelegt. Eine Festigung des Knochens wurde jedoch nicht erreicht. Während der Beobachtungszeit wurde das Mädchen im Gipsverband mehrfach nach Hause beurlaubt. Dabei ereigneten sich noch 3 Brüche an derselben Stelle und 1 im unteren Drittel des linken Oberschenkels; einmal trat beim Untersuchen in der Klinik infolge einer Abwehrbewegung der ängstlichen Patientin eine Spontanfraktur des rechten Oberschenkels ein, während der linke im Verband fixiert war.

Der am 4. 4. 29 aufgenommene Blutstatus ist folgender:

Erythrocyten	4 300 000
Leukocyten	10 000
Thrombocyten	160 000
Hämoglobin	82 %
Differenziert:	
Eosinophile Leukocyten	7
Stabkernige Leukocyten	2
Segmentkernige Leukocyten	53
Große Lymphocyten	2
Kleine Lymphocyten	32
Monocyten	4

Der Blutkalziumgehalt beträgt 0,013 g %. Die Adrenalinreaktion zeigt normalen Ablauf. Die Wa.-Re. des Blutes ist negativ; der Ruhegrundumsatz beläuft sich auf 1128 Kal.

Es handelt sich also um ein 11jähriges Mädchen, das bis jetzt 11 Spontanfrakturen erlitten hat, und zwar 10 Mal am linken Oberschenkel (9 × unterhalb der Trochanteren, 1 × im unteren Drittel), und 1 Fraktur im unteren Drittel des rechten Oberschenkels. Die Veranlassung zu den Brüchen war stets gering. So genügte z. B. ein leichter Fall vom Sofa, das Anziehen der Schuhe und eine Abwehrbewegung, eine Fraktur zu verursachen. Die Frakturen waren immer sehr schmerzhaft; dabei ist allerdings eine psychische Komponente mit in Betracht zu ziehen, da die Patientin äußerst empfindlich und leicht erregbar ist.

Der 14½jährige Bruder (3) der Patientin hat bisher den rechten Oberschenkel 4 Mal, den linken 8 Mal gebrochen und kann zeitweise garnicht, sonst nur im Laufstuhl oder unter Führung mit großen Schwierigkeiten stapfend gehen. Seit November 1924 ist eine auffällige Fettleibigkeit bei ihm eingetreten. Das Genitale ist hypoplastisch, die Behaarung aber ausgesprochen männlich. In der sonstigen Entwicklung ist er dem Alter nach voraus, seine Stimme ist tief und voll. Die Röntgenaufnahmen der Knochen gleichen in allem denen der Schwester; nur fällt hier die Weite der Sella turcica auf. Blaue Skleren sind auch in diesem Falle vorhanden, die Schwerhörigkeit fehlt, wie bei der Schwester desselben.

Das Dritte der Geschwister, ein 13½jähriger Bruder, ist völlig gesund.

Die Mutter (2) hingegen hat bis zu ihrem 4. Lebensjahre 6 Frakturen an beiden Oberschenkeln erlitten. Sie ist klein, auffallend zart, hat eine mittelschwere Kyphoskoliose, blaue Skleren und weist ebenfalls die oben beschriebene Deformierung des Schädels auf. Außer einer Oberarmfraktur durch erhebliches Trauma hat sie keine Knochenbrüche mehr überstanden, sie ist normal leistungsfähig und war abgesehen von 2 Fehlgeburten stets gesund. Ihre drei Geschwister sollen ebenfalls gesund sein, die Mutter (1) war jedoch auffallend zierlich und schlank gebaut.

Der Vater der Kinder ist, abgesehen von einer ziemlich hochgradigen Schwerhörigkeit, gesund.

Zusammenfassend läßt sich also sagen, daß in der Familie P. echte Osteopsathyrose 3 Mal einwandfrei beobachtet ist. Es ergibt sich aus der Krankengeschichte folgender Stammbaum:

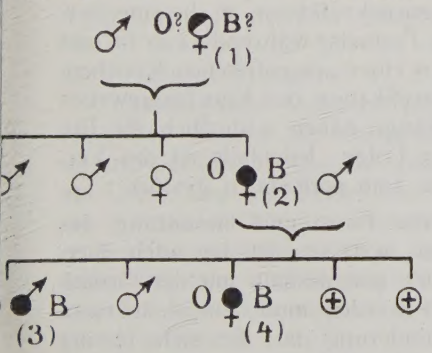

O = Osteopsathyrose. B = Blaue Skleren. ⊕ = Fehlgeburt.

Vergleicht man die Schwere der Erkrankung, so kann man feststellen, daß von einer Generation zur anderen eine Zunahme der Erscheinungen besteht, die sich von zartem Körperbau zu 6 und in der letzten Generation zu 11 bezw. 12 Spontanfrakturen steigert. Dazu kommt noch die sichere endokrine Störung des einen Bruders (3).

Der Grund für die Frakturen bei der Osteopsathyrose ist in der abnormen Dünne der Knochen zu suchen, die auf typischen Röntgenbildern deutlich in Erscheinung tritt. Die Röntgenaufnahmen der Oberschenkel im Falle M. P. (4) lassen erkennen, daß überall in der Diaphyse eine auffallend dünne Kortikalis vorhanden ist. Die Spongiosastruktur zeigt eine äußerst unregelmäßige Anordnung, und die Bälkchen erscheinen sehr dünn und zart. Aehnliche Befunde werden auch von R. Kienböck und W. Menckhoff angegeben. Mit Recht sieht K. H. Bauer den Grund für die vermehrte Strahlendurchlässigkeit in dem zarten Gerüstaufbau des Bälkchensystems, nicht etwa im Kalkmangel, da die Bälkchen fest und glatt sind und gute Kalkablagerung zeigen (R. Kienböck). Oft sind in den Schaftteilen der Röhrenknochen auch helle querlaufende Zonen zu sehen, die als Zeichen lokaler Resorptionsvorgänge zu deuten sind (Maier), die an den Frakturstellen einsetzen („Resorptionsringe" nach R. Kienböck). Die Epiphysenlinien zeigen im Falle M. P. (4) normales Aussehen, das Längenwachstum der Knochen ist nicht gestört, worauf auch andere Autoren ausdrücklich hinweisen (R. Kienböck, Schuchardt u. a.). Wenigstens finden sich keine krankhaften Veränderungen an den Epiphysenlinien, solange nicht ihre Nähe von Frakturen betroffen wird. (K. H. Bauer). Die Dünne der Kortikalis ist nach Denis G. Zésas auf eine „periostale Dysplasie" zurückzuführen, d. h. eine verminderte Tätigkeit der Zellen des Periosts, während Gurlt und Lobstein den Grund hierfür in einer „excentrischen Knochenatrophie" sehen, d. h. in einer Rarefikation des Knochengewebes vom Markkanal aus. Beide Vorgänge haben schließlich die Bildung einer dünnen Kortikalis zur Folge. Jedenfalls ist das Verhältnis des endostalen Wachstums zum periostalen gestört.

Die beschriebene eigentümliche Form und Gestaltung des Schädels ist deshalb von Interesse, weil sie sich bei allen 3 erkrankten Familienmitgliedern findet und deshalb mit der Grundkrankheit in Beziehung gebracht werden muß. Sie stellt zweifellos auch eine qualitative Verminderung dar, die sich in der Tragfähigkeit der Schädelbasis äußert. H. Walter erklärt die eigenartige Schädelform als die Wirkung der normalen Belastung

(Schädelinhalt) auf den vermindert tragfähigen Knochen. In der einschlägigen Literatur berichten Lesné Ed. et Langle von einer ähnlichen Deformierung des Schädels bei Osteopsathyrose, die sie als Abplattung des Schädeldaches von oben nach unten beschreiben, während der äquatoriale Teil entsprechend verbreitert und so ausladend war, daß die Ohrmuscheln nach abwärts gedrängt wurden. Bei der Geburt des betr. Kindes war der Schädel weich und membranös, und erst im 3. Lebensmonat konnten die Anfänge zur Anlage der Schädelknochen erkannt werden. Da es sich hierbei um eine Gesetzmäßigkeit handeln dürfte, ist in allen Fällen von Osteopsathyrose, in denen der Schädelknochen mit betroffen ist, eine gleichartige Deformierung desselben zu erwarten. Beobachtungen hierüber liegen aber bisher (außer den angeführten) nicht vor.

Die Vererbung der Knochenbrüchigkeit geschieht in der Familie P. durch die Frauen, was auch andere Autoren auf Grund ihrer Fälle mitteilen (E. Wiechmann und H. Paal), und der dominante Erbgang ist einwandfrei zu erkennen. Die in der Literatur angeführten Stammbäume (Burrow, A. Dighton, Hass, van der Hoeve und de Kleyn, G. Th. Freytag u. a.) beweisen ebenfalls die dominante Vererbung. Einmal verschont gebliebene Familienmitglieder vererben nach den bisherigen Beobachtungen die Krankheit nicht mehr weiter (Apert, E., Mlle. Bach und Odinet).

Außerdem fällt bei der Familie P. die Bevorzugung des Oberschenkels und zwar der subtrochanteren Zone desselben als Lokalisationsort für die Frakturen auf. Der Grund hierfür ist nicht klar. Jedoch besteht eine Praedisposition bestimmter Knochen zu Frakturen innerhalb derselben Familie (B. Aschner), und oft herrscht ausgesprochene Femurbrüchigkeit vor (K. H. Bauer und Tillaye). Häufiger wird auch Symmetrie der Frakturen beobachtet (H. Engel und W. Steinhäuser).

Histologische Untersuchungen des Knochens, die zur Klärung des Wesens der Osteopsathyrose beitragen könnten, sind im vorliegenden Falle nicht gemacht, da sämtliche Kranken noch am Leben sind und bisher kein Grund bestand, blutige Eingriffe am erkrankten Knochen vorzunehmen. Die Gelegenheit, geeignetes Untersuchungsmaterial zu gewinnen, ist deswegen sehr selten gegeben, und Ergebnisse über histologische Untersuchungen des Knochens sind infolgedessen in der Literatur nur vereinzelt mitgeteilt.

So sind auch die vielen Widersprüche und Unklarheiten in den Ansichten der einzelnen Autoren zu erklären. E. Looser

fand bei der Untersuchung des amputierten Unterschenkels eines Osteopsathyrotikers, daß die Rinde der Tibia nur $^1/_5$ mm dick war und zahlreiche Frakturen und Infraktionen erkennen ließ. Die Knochenbalken der Rinde zeigten gut ausgebildete Osteoblasten, feine osteoide Säume und normale lakunäre Resorption. Osteoklasten waren im Mark zahlreich vorhanden, aber nur an knochenfreien Knorpelpfeilern. Die Knorpelwucherungs- und Verkalkungszone war regelmäßig und nicht verbreitert, die Verkalkung eine gute. Die Knochensubstanz war von körnig-krümeliger Beschaffenheit infolge ungleichmäßiger Kalkanlagerung. Das Mark war größtenteils Fettmark mit wenigen lymphoiden Zellen; nur an Frakturstellen war es fibrös umgewandelt, was er auf mechanische Reizung zurückführt. W. Menckhoff konnte zwei Knochenstücke untersuchen, die bei einem Osteopsathyrotiker gelegentlich der Resektion einer Psendarthrose gewonnen wurden. Die dünne Kortikalis war von einem verhältnismäßig zellreichen Periost bedeckt, und in der deutlich körnigen Grundsubstanz der Bälkchen befanden sich zahlreiche Knochenkörperchen und unregelmäßige Knochenhöhlen. An einer Stelle waren auch Havers'sche Lamellensysteme zu erkennen, die aber eine Bildung von äußeren und inneren Grundlamellen völlig vermissen ließen. Die periostale Oberfläche dieser Bezirke war tief angefressen, in den Lakunen fand sich zellreiches periostales Bindegewebe, und Knochenanbildungsvorgänge fehlten hier vollständig. Es bestand der Eindruck, daß an diesen Stellen der Knochen nur der Resorption anheim fällt. Die Havers'schen Kanäle dieser Bezirke waren sehr weit, mit Fasermark angefüllt und hatten an der Innenfläche Osteoblasten ausgebildet, die lamellären Knochen entwickelten; es fanden hier also Knochenresorptions- und -anbauvorgänge durch die Havers'schen Kanäle statt. Im Femurschaft war Fettmark. Die histologische Untersuchung ergab in diesem Falle also an einigen Stellen vorwiegend Resorptionsvorgänge, während an anderen Apposition und Resorption nebeneinander gefunden wurden.

Aus den angeführten histologischen Befunden ergibt sich die Erklärung für die verzögerte Heilung der Frakturen bei der Osteopsathyrose. Sie ist nach R. Kienböck von der Floridität der Erkrankung abhängig. H. Strote spricht mit Recht von einer „Scheinheilung", die er an 2 klinisch genau untersuchten Fällen röntgenologisch feststellen konnte. Auch in dem vorliegenden Falle M. P. (4) ist durch Vergleich der verschiedenen Röntgenbilder derselben Fraktur festzustellen, daß an der Bruchstelle zunächst eine reichliche periostale Kallusbildung besonders

an der medialen Seite einsetzt, während der endostale Kallus sich nur spärlich entwickelt. Das Festwerden der Knochennarbe war aber verlangsamt; erst nach 8 Wochen war der Knochen an der Frakturstelle verdichtet und periostale Knochenbildung auf der medialen Seite zu erkennen, während sie auf der lateralen Seite gänzlich fehlte. Nach 9 Wochen war die Fraktur fest geworden, und es konnte der Gipsverband entfernt werden.

H. Strote beobachtete nach etwa 4 Wochen eine Lockerung der Frakturstelle und führt sie auf Resorption der periostalen Kallusmasse zurück bei fast gänzlichem Fehlen des endostalen Kallus. W. Menckhoff fand an den Frakturstellen „Resorptionsringe", die zu erneuten Brüchen an denselben Stellen führten. Auch bei M. P. (4) traten 9 Mal Knochenbrüche an derselben Stelle auf, so daß die Zahl der Frakturen durch das Röntgenbild nicht festgestellt werden kann.

Histologisch liegt der Weichheit der geringen Kallusmassen der osteoide Aufbau zugrunde, dem die feste Verknöcherung erst nach Monaten oder garnicht nachfolgt. So sind auch die starken Verbiegungen zu erklären, die häufig nach den Frakturen auftreten.

Eiken erklärt die Weichheit des Knochens durch eine mangelhafte Verkalkungsfähigkeit des osteoiden Gewebes, die sekundär vielleicht eine Störung im Kalkstoffwechsel zur Folge hat. Das Blut wird mit dem überschüssigen Kalk angereichert und bringt ihn an Stellen physiologischen oder pathologischen Reizes zur Ablagerung („Kalkmetastase" nach Virchow). Hierfür sprechen die Fälle von E. Wiechmann und H. Paal, die Kalkherde in der Lunge und in den Markkegeln der Nieren fanden, ferner die Beobachtung Harbers, der Kalkablagerungen in einem Beckentumor feststellen konnte. Auch der von Küstner mit Nierensteinbildung beobachtete Fall kann hier angeführt werden.

Der Kalkspiegel des Blutes ist bei M. P. (4) untersucht und auf 0,013 g % erhöht (gegenüber einem Wert von 0,01 g % beim Gesunden). Holler beschreibt ebenfalls 2 Fälle, die eine Erhöhung des Blutkalkspiegels auf 0,015 g % aufweisen. Diese Erhöhung läßt sich durch den verringerten Kalkbedarf im Knochensystem erklären, der auf die mangelhafte Verkalkungsfähigkeit des osteoiden Gewebes zurückzuführen ist.

Der Grund für diese mangelhafte Verkalkungsfähigkeit ist in einer Minderwertigkeit der Stützsubstanz zu suchen, die noch durch Mangel an Stützgewebe eine Steigerung erfahren kann und letzten Endes die Ursache der abnormen Knochenbrüchigkeit ist.

Auch die sogenannten blauen Skleren beruhen auf Minderwertigkeit der Stützsubstanz. Sie werden von Buchanan und Hay histologisch als abnorm dünne Skleren beschrieben, welche das Aderhautpigment durchschimmern lassen. Dabei ist bemerkenswert, daß sich trotz der Dünne der Sklera bei normalem Augendruck keine Ausbuchtung derselben findet und nur selten Myopie. Den Grund für diese Widerstandsfähigkeit der Sklera sieht Eppenstein in ihrem reichen Gehalt an elastischen Fasern, und für die Dünne ist vielleicht mehr eine Verringerung der kollagenen Fasern verantwortlich zu machen.

Die blauen Skleren, die sich auch bei den 3 erkrankten Mitgliedern der Familie P. fanden, sind nicht bei allen Osteopsathyrotikern vorhanden (W. Menckhoff, F. Schwarz); treten sie jedoch einmal auf, so sind sie ebenso wie die Brüchigkeit familiär und vererben sich mit der Osteopsathyrose (Burrow, Dighton u. a.). Ihr Vorkommen wird als ein stärkerer Grad von Störung des Stützgewebes aufgefaßt (F. Schwarz).

Außerdem soll aber nach W. Hofmann und Terrien bei dunkelhaarigen Personen eine leichte Blaufärbung der Skleren in den Bereich des Normalen gehören und auch bei der Ostemalazie vorkommen.

Seltener als die blaue Sklera kommt gemeinsam mit der Osteopsathyrose Schwerhörigkeit vor. Sie wird ursächlich auf Otosklerose zurückgeführt, deren Genese bisher nicht einwandfrei geklärt ist. Die Otosklerose ist nach K. Wittmaack eine auf die Labyrinthkapsel beschränkte Herderkrankung. Histologisch finden sich in den erkrankten Herden Knochenan- und -abbauvorgänge, daneben aber auch ruhende Markräume. Die Herde sind die Folge einer lokalisierten, venösen Stauung, die zu einer Halisterese des Knochens führt, an die sich sekundär Neu- und Umbildungsprozesse anschließen.

Manasse hält die otosklerotischen Herde für das Endergebnis einer Entzündung.

Nach O. Mayer sind die otosklerotischen Bezirke als geschwulstartige Hyperplasien aufzufassen, die aus lokalen Gewebsmißbildungen entstanden sind. In dem öfteren Vorkommen der Otosklerose mit anderen Mißbildungen sieht er eine Stütze für diese Ansicht und glaubt, es bestehe in diesen Fällen eine fehlerhafte Anlage des Bindegewebes.

Diese Ansichten und Befunde betreffen jedoch die Otosklerose ganz allgemein und sind daher nicht ohne weiteres für die Fälle mit Osteopsathyrose verwendbar. So läßt sich auch nicht entschei-

den, ob der Otosklerose bei Osteopsathyrose ebenfalls eine Minderwertigkeit der Stützsubstanz zugrunde liegt, oder ob es sich nur um eine abnorme Kalkabfilterung handelt.

Es finden sich also 3 Symptome, von denen die Psathyrosis das wichtigste ist; danach folgt an Häufigkeit die blaue Sklera, noch seltener kommt auch Schwerhörigkeit dazu. In den klassischen Fällen ist die Trias der Symptome vorhanden.

Da die Trias der Symptome nur am mesenchymalen Gewebe in Erscheinung tritt und nach der Entwicklungsgeschichte sowohl das ganze Knochensystem als auch die Sklera demselben Gewebe entstammt, so wird als Ursache der Osteopsathyrose eine vererbbare geringere Wertigkeit oder fehlerhafte Anlage des Mesenchyms angenommen (A. Blencke u. a.). Dafür spricht auch die Tatsache, daß das Mesenchym besonders die Aufgabe hat, das embryonale Stützgewebe zu bilden, welches bei der Osteopsathyrose minderwertig oder mangelhaft angelegt ist. Auch die Befunde von Knochenbrüchigkeit mit Luxationen und Subluxationen, die auf einer abnormen Dehnbarkeit der Gelenkkapseln und Bänder beruhen (Behr und G. Th. Freytag), sind eine Stütze für diese Annahme. Ob auch der Zirkulationsapparat Zeichen einer mesenchymalen Entwicklungsstörung aufweist, ist noch nicht geklärt. Ein von B. Steiner kürzlich mitgeteilter Fall über eine Osteopsathyrotikerin mit sehr schlecht entwickelten Venen läßt jedoch an eine derartige Störung denken, und E. S. Frank erwähnt ausdrücklich das Zusammentreffen von Knochenbrüchigkeit und minderwertigem Gefäßsystem. Aus den in der Literatur angeführten Blutbefunden bei Osteopsathyrose lassen sich keine bestimmten Schlüsse in dieser Hinsicht ziehen. Das Blutbild ist meist, wie auch im Falle M. P. (4), als völlig oder annähernd normal befunden, teils zeigt sich eine relative Lympho- und Leukocytose (G. Th. Freytag, G. Stiefler u. a.), und Eosinophilie (H. Rau, A. Winkelbauer). Für die Annahme einer mesenchymalen Entwicklungsstörung spricht auch ein von E. S. Frank beschriebener Fall, der durch eine Lipodystrophia progressiva kompliziert war. Da auch das Fettgewebe vom Mesenchym abstammt, ist ein ursächlicher Zusammenhang zwischen den beiden Krankheitsbildern durchaus möglich. In diesem Sinne sind auch andere Mißbildungen zu deuten, die gelegentlich bei der Osteopsathyrose gefunden werden. Es sind hier zu nennen: Vitia cordis, Syndaktylie, Palatum fissum, verspätete Zahnentwicklung u. a. m. (W. Steinhäuser, Crocco, Peters, Vorhoeve u. a.). Wenn in den einzelnen Fällen von Osteopsathyrose bald das eine, bald das

andere der Symptome fehlt, so kann der Grund dafür in einem verschieden hohen Grade der Minderwertigkeit der Stützsubstanz, bezw. deren Mangel zu suchen sein, und vielleicht ist auch eine besondere, etwa auf Vererbung beruhende Lokalisation in Betracht zu ziehen. Dieser „Lokalisationsfaktor" (B. Aschner), der bisher noch nicht bekannt ist, ist wahrscheinlich auch der Grund dafür, daß nicht das ganze Mesenchym, sondern immer nur bestimmte Derivate desselben betroffen sind.

Die geschilderte Auffassung von der mesenchymalen Entwicklungsstörung als Ursache der Osteopsathyrose wird heute ziemlich allgemein anerkannt.

Einige Autoren jedoch nehmen im Gegensatz hierzu auf Grund ihrer Beobachtungen Störungen der inneren Sekretion als ursächliches Moment an. So beschreibt W. Hofmann einen Fall mit auffallend kleiner Schilddrüse und starker Fettleibigkeit; W. Menckhoff berichtet von einem 17jährigen Patienten, bei dem die Testes weder im Skrotum noch im Leistenkanal zu fühlen waren, Achsel- und Schamhaare fehlten und auffallende Adipositas bestand, und A. Winkelbauer berichtet von einem Osteopsathyrotiker, der gerade im Pubertätsalter stehend eine leichte Hypoplasie des Genitale, femininen Behaarungstyp und dazu Adipositas zeigte, Erscheinungen, die auf innersekretorische Störungen zurückzuführen sind. Weil teilt einen Fall von Osteopsathyrose und Pubertas praecox bei einem 9jährigen Mädchen mit. Das Ergebnis der innersekretorischen Untersuchung wies deutlich auf Veränderungen im Adrenalsystem hin, was auch R. Meissner von zwei Fällen berichtet; H. Rau fand in einem Fall eine Erhöhung des Grundumsatzes um 30 %, während Vallery-Radot und Pasteur bei einer 36jährigen Patientin eine Verminderung des Gesamtstoffwechsels um 11,2 % und eine Gewichtszunahme von 15 Klg. feststellten, und B. Steiner wies in einem Falle durch den Insulin-, Adrenalin- und Dextrose-Versuch eine Störung im Kohlehydratstoffwechsel nach, also Befunde, die für eine Störung der innersekretorischen Organe sprechen. Nach v. Szily und Poos wird die Osteopsathyrose auf eine Hypofunktion der Nebenschilddrüse zurückgeführt, da sich bei den erkrankten Individuen Zeichen latenter Tetanie, vermehrte Kalkausscheidung im Harn und Herabsetzung des Blutkalkspiegels finden. Diese Erklärung trifft für unsere Beobachtung jedenfalls nicht zu; denn bei der Patientin M. P. (4) ist die Kalziumausscheidung im Harn normal, und der Blutkalkspiegel ist erhöht. Da bei ihr überhaupt keine Zeichen innersekretorischer Störungen vorhanden sind, ist die Erhöhung des Blut-

kalkspiegels in dem bereits oben beschriebenen Sinne zu erklären. Von den 3 erkrankten Personen der Familie P. ist nur der 14½jährige Bruder (3) sicher endokrin gestört. Es findet sich bei ihm eine auffallende Adipositas und im Röntgenbilde eine weite Sella turcica, die an eine Veränderung der Hypophyse denken läßt, umsomehr, als deren Vorderlappen bekanntlich das Wachstum des Knochens und Bindegewebes beeinflußt. Da der Hypophyse wahrscheinlich auch eine Einwirkung auf die Geschlechtsdrüsen und auf die Fettspeicherung zugeschrieben werden muß, läge es nahe, den vorliegenden Fall auf eine Störung im Ring der endokrinen Drüsen zurückzuführen. Da aber von den beiden anderen erkrankten Mitgliedern der Familie P. eine endokrine Störung nicht erwiesen ist, muß diese Frage unentschieden bleiben. Vielleicht handelt es sich um ein koordiniertes, nicht um ein übergeordnetes Zusammentreffen.

Zusammenfassend lassen sich demnach hinsichtlich der Aetiologie der Osteopsathyrose zwei verschiedene Theorien aufstellen, von denen die eine die Genese der Erkrankung auf eine vererbbare geringere Wertigkeit oder fehlerhafte Anlage des Mesenchyms, die andere auf Störungen der inneren Sekretion zurückführt. Nach W. Steinhäuser ist die Möglichkeit von 2 vollständig getrennten Arten der Erkrankung nicht ohne weiteres abzulehnen. Wahrscheinlicher ist jedoch die Annahme einer Entwicklungsstörung, die eben bei den Fällen mit innersekretorischen Störungen nicht auf das Mesenchym beschränkt geblieben ist, sondern noch andere Gewebsarten betroffen hat. Die Minderwertigkeit des betreffenden Organismus ist in den Fällen mit Störungen der inneren Sekretion eine hochgradigere. Nach dieser Annahme finden auch die beiden verschiedenen Erscheinungsformen mit und ohne Zeichen innersekretorischer Störungen unserer eigenen Beobachtung ihre Erklärung.

Die Annahme einer mesenchymalen Entwicklungsstörung als Ursache der Osteopsathyrose erklärt auch das Versagen jeder Therapie, die auf den hypothetischen Ausfall innersekretorischer Drüsen oder auf Aenderung des Kalkhaushaltes gerichtet ist.

E. Bettmann berichtet über einen Fall, der 11 Jahre lang beobachtet und wobei die ganze in Betracht kommende Therapie versucht wurde, ohne daß das Leiden auch nur im geringsten beeinflußt werden konnte. Im Gegensatz dazu führen andere Autoren, z. B. Ibrahim, ihre Erfolge auf die Therapie zurück. Bei einem 8 Monate alten Mädchen verabfolgte er täglich subcutane Injektionen von je 0,5 ccm Pferdeserum, und zwar im ganzen 65 Injektionen. Seit Anwendung dieser Therapie kam bei dem Kinde

kein Knochenbruch mehr vor, während vor der Behandlung 3 Frakturen aufgetreten waren. A. Czerny versuchte bei Osteopsathyrose-Kindern die antirachitische Behandlung und gab besonders frisch ausgepreßten Mohrrübensaft in täglichen Mengen von 100 bis 200 g. Bei dieser Therapie kam die Knochenbrüchigkeit in verhältnismäßig kurzer Zeit zum Stillstand, die vorhandenen Frakturen heilten gut aus, und neue traten nicht mehr auf. Nach wenigen Wochen konnten die Kinder sitzen oder stehen. Auf Grund dieser therapeutischen Beeinflussung der Erkrankung hält sich der Autor für berechtigt anzunehmen, daß die Osteopsathyrose eine Avitaminose sei, eine Anschauung, die von fast allen anderen Autoren nicht geteilt wird, da die angegebene Therapie in der Mehrzahl der Fälle versagt.

Bei der vorliegenden Beobachtung wurden zeitweise Thyreoidintabletten gegeben (jeden 2. Tag 1 Tablette zu 0,001) und daneben das Präparat Nateina. Die Therapie hatte jedoch keinen Erfolg. Denn wenn auch seit etwa 1 Jahr keine Fraktur mehr aufgetreten ist, so ist das darauf zurückzuführen, daß die Patientin bisher jede Bewegung ängstlich vermieden hat. Sie liegt noch immer, trägt einen doppelseitigen Schienenhülsenapparat und hat aus Furcht vor neuen Frakturen einen Steh- oder Gehversuch bisher nicht unternommen. Außerdem muß darauf hingewiesen werden, daß mit Abschluß des Knochenwachstums spontan eine Besserung des Leidens vorkommt, wie bei der Mutter unserer Patientin, und daß der Krankheitsprozeß auch ohne Behandlung einen gewissen Stillstand erreichen kann. Die Frakturen nehmen an Häufigkeit ab und hören oft gänzlich auf (A. Dietrich). Die betreffenden Personen können dann sogar ein hohes Alter erreichen. Die therapeutischen Erfolge sind also durchaus als Seltenheiten aufzufassen und können auf einer unaufgeklärten Ursache oder auf Zusammentreffen mit der natürlichen Ausheilung beruhen. Sie sind deshalb nur vorsichtig zu bewerten, umsomehr als Röntgenbefunde der Knochen, die Anhalt geben könnten für eine durch die Therapie hervorgerufene Aenderung der Knochenstruktur, in keinem Falle mitgeteilt werden.

Wenn aber in der großen Mehrzahl der Fälle die Therapie völlig versagt, so ist diese Tatsache wiederum eine starke Stütze für die Annahme einer mesenchymalen Entwicklungsstörung als Ursache der Osteopsathyrose.

Literatur-Verzeichnis.

Apert, E. und Odinet: Fortschritte auf dem Gebiete der Röntgenstrahlen, 37, 1928, S. 601.

Apert, E., Mlle. Bach und Odinet: Monatsschrift für Kinderheilkunde, 43, 1929, S. 543.

Aschner, B.: Konstitutionspathologie in den Medicinischen Spezialwissenschaften, 3. Heft, 1928, S. 111—120.

Bauer, K. H.: Deutsche Zeitschrift für Chirurgie 160, 1920, S. 289—351.

Bettmann, Ernst: Archiv für Orthopädie, Mechanotherapie und Unfallchirurgie, 26, 1928, S. 634—640.

Blencke, A.: Zeitschrift für orthopädische Chirurgie, Bd. 45, 1924, S. 406 u. ff.

Czerny, A: Des Kindes Ernährung, Ernährungsstörungen und Ernährungstherapie, 1928, II, S. 79—81.

Dietrich, A.: Handbuch der speziellen pathologischen Anatomie und Histologie, 9, 1, 1929, S. 205—210.

Frangenheim, P.: Neue Deutsche Chirurgie, 10, 1913, S. 63 bis 69.

Frangenheim, P.: Ergebnisse der Chirurgie und Orthopädie, 1912, S. 146—150.

Frank, E. S.: Münchener Medicinische Wochenschrift 1924, S. 248 u. 249.

Freytag, G. Th.: Klinische Monatsblätter für Augenheilkunde 1921, 66. Bd., S. 507—512.

Freytag, G. Th.: Klinische Monatsblätter für Augenheilkunde 1924, 72. Bd., S. 515—522.

Harbers, Hr.: Berliner klinische Wochenschrift 1921, S. 185.

Hass: Münchener Medicinische Wochenschrift 1919, S. 635.

Hofmann, W.: Archiv für klinische Chirurgie, 107, 1916, S. 279—285.

Holler: Zentralblatt für Chirurgie, 52, 1925, S. 2541.

Holler: Zeitschrift für orthopädische Chirurgie, Bd. 47, 1926, Beilageheft S. 273—276.

Ibrahim: Münchener Medicinische Wochenschrift 1923, S. 1138.

Kienböck, R.: Zentralblatt für allgemeine Pathologie und pathologische Anatomie, 35, 1924/25, S. 258 u. 259.

Kienböck, R.: Fortschritte auf dem Gebiete der Röntgenstrahlen, 33, 1925, S. 869 u. 870.

Lesné, Ed. et Langle: Zentralorgan für die gesamte Chirurgie, 13, 1921, S. 213.

Looser, E.: Mitteilungen aus den Grenzgebieten der Medicin und Chirurgie, Bd. 15, 1906, S. 161—207.

Mallardi, Mario: Zentralorgan für die gesamte Chirurgie, 18, 1922, S. 242.

Meissner, R.: Münchener Medicinische Wochenschrift, 1922, S. 1615.

Menckhoff, W.: Zeitschrift für orthopädische Chirurgie, 50, 1928, S. 689—703.

Rau, H.: Münchener Medicinische Wochenschrift, 1925, S. 2208.

Rau, H.: Klinische Wochenschrift 1926, S. 671.

Schwarz, Fr.: Medicinische Klinik 1925, S. 1846—1848.

Steiner, B.: Klinische Wochenschrift 1928, S. 2416.

Steinhäuser, W.: Bruns Beiträge zur klinischen Chirurgie, Bd. 137, 1926, S. 770—795.

Stiefler, G.: Zentralblatt für allgemeine Pathologie und pathologische Anatomie, 40, 1927, S. 333.

Strote, Hans: Zentralorgan für die gesamte Chirurgie und ihre Grenzgebiete, 1928, S. 171 u. 172.

Strote, Hans: Zentralblatt für Chirurgie, 55, 1928, S. 1591.

v. Szily, A. und Poos, Fr.: Handbuch der inneren Sekretion. (Sonderdruck.)

Tillaye: Zentralblatt für Chirurgie, 41, 1914, S. 897.

Vallery-Radot, Pasteur, J. Stehelin et J. Mawas: Zentralorgan für die gesamte Chirurgie, 43, 1928, S. 604.

Walter, H.: Archiv für klinische Chirurgie, 154, S. 32.

Weil: Klinische Wochenschrift 1922, S. 2114—2115.

Wiechmann, Ernst und Paal, Hermann: Münchener Medicinische Wochenschrift, 1925, S. 213 u. ff.

Winkelbauer, A.: Zentralblatt für Chirurgie, 51, 1924, S. 236.

Wittmaack, K.: Handbuch der speziellen pathologischen Anatomie und Histologie, 12, 1926, S. 429—444.

Zésas, Denis G.: Deutsche Zeitschrift für Chirurgie, 123, 1913, S. 380—440.

Lebenslauf.

Geboren am 24. Dezember 1902 zu Warburg i. Westf. besuchte ich dort die Elementarschule und das humanistische Gymnasium, das ich Ostern 1924 mit dem Zeugnis der Reife verließ. Sodann widmete ich mich dem medizinischen Studium an der Universität Münster, wo ich Herbst 1926 die ärztliche Vorprüfung und im Wintersemester 1929/30 das Staatsexamen bestand.